MedikCase

Система самостоятельной подготовки к аккредитации

ТОЛЬКО ДЛЯ ЛИЧНОГО ИСПОЛЬЗОВАНИЯ

Рентгенэндоваскулярные диагностика и лечение

Высшее образование | DOCX · PDF | Задач: 1 | Вопросов: 12

Сформировано: 21.11.2026, 02:56 МСК

ВАЖНАЯ ИНФОРМАЦИЯ ПЕРЕД НАЧАЛОМ

1

Материалы предназначены для одного покупателя

Используйте файлы только для личной подготовки. Не передавайте их третьим лицам, не публикуйте, не размещайте в открытом доступе и не перепродавайте полностью или частично.

2

Источник материалов - ФМЗА

Вопросы и ситуационные задачи получены только из опубликованных материалов Методического центра аккредитации специалистов.

Официальный сайт fmza.ru ›

3

Ответы можно проверить самостоятельно

Используйте комплект при прохождении репетиционного экзамена и убедитесь, что выбранные ответы совпадают с результатом официальной системы.

Открыть репетиционный экзамен ›

4

Состав материалов может обновляться

ФМЗА может изменять формулировки, порядок и состав заданий. Перед подготовкой используйте актуальную версию комплекта и сверяйтесь с официальным источником.

Важно: MedikCase систематизирует материалы ФМЗА для самостоятельной подготовки, не изменяя смысл вопросов и ответов. Актуальность комплекта можно проверить в официальном репетиционном экзамене.

Сайт, обновления и поддержка

- **medikcase.ru**
- Telegram: @medikcase
- **support@medikcase.ru**

Сайт

Telegram

Ситуационная задача 0001

12 вопросов · Рентгенэндоваскулярные диагностика и лечение · Высшее образование

1. УСЛОВИЕ СИТУАЦИОННОЙ ЗАДАЧИ

1.1. Ситуация

Мужчина 76 лет амбулаторно обратился к кардиохирургу.

1.2. Жалобы

Жалоб не предъявляет.

Боли в грудной клетке, одышку при физической нагрузке отрицает.

1.3. Анамнез заболевания

10 лет назад впервые при пальпации живота хирург обнаружил опухолевидное образование, с тех пор считает себя больным. Над опухолью выслушивался систолический шум. Отмечалась пульсация при пальпации. В динамике за последние годы опухолевидное образование увеличивалось в размерах. Аппетит нормальный. Потерю веса в течение последних лет отрицает. Онкологический анамнез не отягощен.

1.4. Анамнез жизни

Нарушение ритма сердца: частые предсердные экстрасистолы. Гипертоническая болезнь III стадии, достигнут нормальный уровень АД, риск 4. Дислипидемия.

Варикозная болезнь. Варикозное расширение вен нижних конечностей. Хронический атрофический гастрит.

1.5. Объективный статус

Телосложение: правильное, питание – нормальное. Рост: 170 см, вес: 70 кг. Площадь поверхности тела: 1.81 м2. Индекс массы тела: 24 кг/м$^{2.}$

ОРГАНЫ ДЫХАНИЯ:ЧД: 17 в мин. Дыхание – свободное. Аускультативно: везикулярное дыхание. Хрипы: нет.

СЕРДЕЧНО-СОСУДИСТАЯ СИСТЕМА: ЧСС 64 уд. в мин. АД на плечевых артериях справа и слева 140/80мм рт. ст.Тоны сердца: нормальной звучности, аритмичные (экстрасистолия). Шумы: нет.

ОРГАНЫ ПИЩЕВАРЕНИЯ: язык - чистый влажный. Зубы: ротовая полость, санирована. Живот: мягкий безболезненный. При пальпации в мезогастральной области слева пальпируется округлое, пульсирующее, несмещаемое, безболезненное образование размером 10 см. Лимфоузлы не увеличены.

1.6. Данные дополнительных методов обследования

По данным общего анализа крови:
эритроциты (3.1-5.7*10^{12}/ л) 4.69 * 10^{12}/ л, +
гемоглобин (122-168 г/л)146 г/л, +
цветной показатель (0.8-1.05) 0.93, +
гематокрит (30.0-49.5 %) 43.5%, +
MCV ср. объём эритр. (78-103 фл) 93 фл, +
MCH ср. сод Hb/1 эритроците (26.0-35.0 пг) 31 пг, +
MCHC ср. конц. Hb/1 эритроците (320-364 г/л) 337 г/л, +
RDW распределение эритроцитов по объему (11.6-14.5%) 13.6%, +
СОЭ (до 15 мм/час) 8 мм/час, тромбоциты 180-320*10^{9}/л) 213 * 10^{9}/л, +
MPV средний объём тромбоцитов (7.5-10.0 фл) 7.7 фл, +
лейкоциты (4.0-8.8*10^{9}/л) 6.6 * 10^{9}/л, +
лимфоциты (20-45%) 42.8%, +
нейтрофилы (41-75%) 44.1%, +
моноциты (3-8%) 7.8%, +
базофилы (0-1%) 0.1%, +
эозинофилы (0-5%) 2.2%.

1. План обследования

Вопрос 1

По данным биохимического исследования крови при поступлении СКФ 54 мл/мин/1.73 $м^2$ (известно что за последние 3 месяца это цифра не изменялась), что соответствует _____ ст. хронической болезни почек

1. 2
2. 3б
3. **3а**
4. 4

Правильный ответ:
3 - 3а

ОБОСНОВАНИЕ

СКФ 45-59 мл/мин/1.73 $м^2$ соответствует стадии 3а.

Клинические рекомендации Министерства здравоохранения Российской Федерации. Хроническая болезнь почек (ХБП), 2021 г.

раздел 1.5 (1)

3. Изображение 1



Изображение 1

Пациенту выполнили УЗИ органов брюшной полости, по данным которого отмечается расширение брюшного отдела аорты до 70 мм (изображение 1).

Вопрос 2

Следующим необходимым для постановки диагноза методом обследования является

1. ультразвуковое исследование сосудов нижних конечностей
2. ультразвуковое исследование органов малого таза
3. **КТ аортографии с контрастированием**
4. рентгенологическое исследование органов грудной клетки

Правильный ответ:
3 - КТ аортографии с контрастированием

ОБОСНОВАНИЕ

Ультразвуковые визуализирующие методики (ТТЭХОКГ, ЧПЭХОКГ, УЗИОБП), так же как и обзорные рентгеновские снимки, в настоящее время чаще применяются для первичных скриннговых исследований, позволяющих заподозрить или подтвердить патологию аорты. Более дорогостоящие методики визуализации, такие как мультиспиральная компьютерная томография с контрастированием играют центральную роль в подтверждении диагноза, стратификации риска и планирование открытых и эндоваскулярных вмешательств на аорте.

Клинические рекомендации Ассоциации сердечно-сосудистых хирургов России. Рекомендации по диагностике и лечению заболеваний аорты, 2017 г.

раздел 4.3 (1)

5. Дополнительная информация

Выполнили МСКТ, по данным которой определяется аневризма брюшного отдела аорты диаметром 70 мм с пристеночными тромбами. Принято решение о выполнении эндопротезирования по протоколу сайзинга: диаметр аорты на уровне проксимальной зоны фиксации 20 мм, длина проксимальной зоны фиксации 15 мм, диаметр на уровне бифуркации аорты более 22 мм, диаметр аневризмы 70 мм.

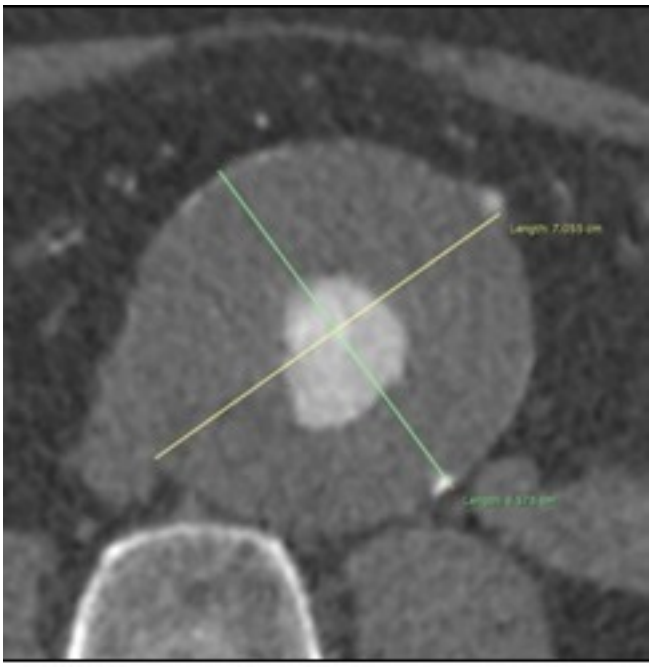

Дополнительная информация

Вопрос 3

Минимальный диаметр общей бедренной артерии для эндопротезирования аневризмы аорты не менее _____ мм

1. **6,5**
2. 2
3. 7,5
4. 5

Правильный ответ:
1 - 6,5

ОБОСНОВАНИЕ

5) для трансфеморального доступа - диаметр общей подвздошной артерии (ОПА) не менее 6,5 мм, диаметр наружной подвздошной артерии (НПА) не менее 6,5 мм, диаметр общей бедренной артерии (ОБА) не менее 6,5 мм.

Терновой, С. К. Томография сердца / Терновой С. К. - Москва : ГЭОТАР-Медиа, 2018. - 296 с. - ISBN 978-5-9704-4608-9. (1)

2. Лечение

Вопрос 4

На уровне проксимальной зоны фиксации стент-графт следует подобрать диаметром _____ мм

1. 20
2. 18
3. **23**
4. 27

Правильный ответ:
3 - 23

ОБОСНОВАНИЕ

Рекомендуемое превышение диаметра стент-графта по отношению к диаметру аорты в местах фиксации должно составлять 10-20%.

Клинические рекомендации Ассоциации сердечно-сосудистых хирургов России. Рекомендации по диагностике и лечению заболеваний аорты, 2017 г.

раздел 5.2.2 (1)

8. Дополнительная информация

Пациенту выполнили эндопротезирование брюшного отдела аорты. При контрольной ангиографии аневризматический мешок выключен из кровотока, подтеканий нет.

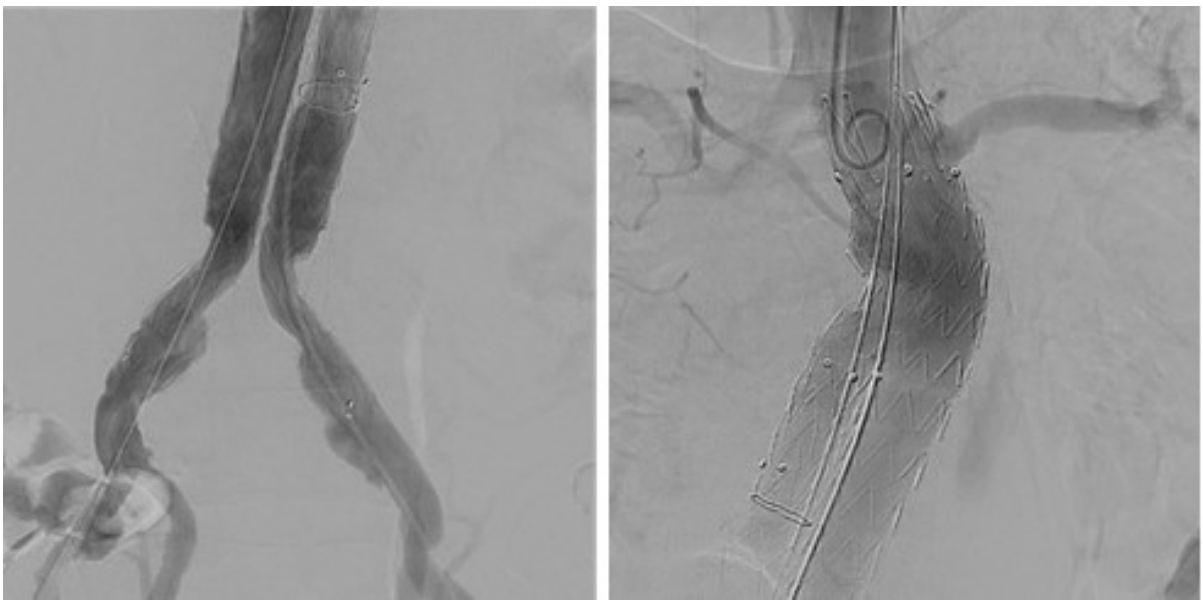

Дополнительная информация

После проведенной операции пациента перевели в отделение реанимации для наблюдения. При осмотре через полчаса: правая нога пациента на ощупь холодная, бледного цвета, пульсация на периферии не определяется.

Вопрос 5

Для определения дальнейшей тактики ведения больного необходимо

1. выполнить КТ органов брюшной полости и оценить состояние стент-графта
2. **выполнить УЗИ артерий нижних конечностей, при наличии показаний решить вопрос об оперативном лечении**
3. провести УЗИ артерий нижних конечностей и начать инфузию ингибиторами GP IIb/IIIa в соответсвующей дозировке
4. укрыть ноги пациента дополнительным одеялом

Правильный ответ:
2 - выполнить УЗИ артерий нижних конечностей, при наличии показаний решить вопрос об оперативном лечении

ОБОСНОВАНИЕ

При определении тактики хирургического лечения очень важна структура тромбоза, которая коррелирует с его давностью. Структура поражения оценивается в В-режиме. Свежие тромбозы артерии визуализируются как гипоэхогенные массы (рис. 2), которые могут формироваться на эхопозитивных пристеночных атеросклеротических бляшках.

Клинические рекомендации Российского общества ангиологов и сосудистых хирургов. Острая ишемия нижних конечностей. 2022 г.

раздел 2.5.2 (1)

10. Дополнительная информация

При проведении МСКТ органов грудной клетки: состояние после эндопротезирования брюшной аорты, аневризматический мешок выключен из системного кровотока, эндоликов нет

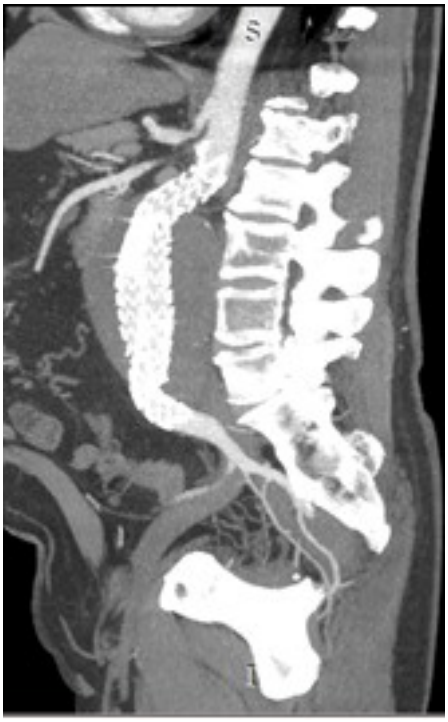

Дополнительная информация

Пациенту выполнили УЗИ артерий нижних конечностей, по данным которой выявлены выраженные диффузные изменения бедренных артерий по атеросклеротическому типу. Кровоток в ПБА в н/3 снижен до 16см/с, УЗ-признаки острого окклюзирующего тромбоза подколенной артерии справа, кровоток в берцовоперонеальном стволе и артериях голени справа не лоцируется. Слева окклюзия задней тибиальной артерии.

Вопрос 6

Принято решение о выполнении оперативного вмешательства в экстренном порядке. Для тромбоэкстракции используют

1. микрокатетер Corsair
2. **катетер Фогарти**
3. катетер Фолея
4. катетер Swan-Ganz

Правильный ответ:
2 - катетер Фогарти

ОБОСНОВАНИЕ

Распространению метода непрямой тромбэктомии способствовало внедрение в практику баллонных катетеров Фогарти, позволяющих эффективно удалять эмболы и продолженные тромбы через поверхностные, легко доступные артерии, что привело к стандартизации оперативных доступов для эмболэктомии как нижних, так и верхних конечностей.

Сосудистая хирургия В. С. Савельева : национальное руководство. Краткое издание / под ред. И. И. Затевахина, А. И. Кириенко. - Москва : ГЭОТАР-Медиа, 2022. - 608 с. (Серия "Национальные руководства") - ISBN 978-5-9704-6536-3. Глава 10. (1)

12. Дополнительная информация

Выполнили тромбэкстракцию из окклюзированных сосудов, появилась слабая периферическая пульсация, правая нога порозовела и, на ощупь, стала теплее. По данным цветного допплеровского сканирования артерии нижних конечностей проходимы.

По данным УЗДГ артерий нижних конечностей: при контрольном ДС кровоток в НПА с обеих сторон умеренно магистральный измененный, ЛСК справа 70 см/с, слева 64 см/с. Состояние после тромбэктомии из трифуркации подколенной артерии справа. Артерия диффузно изменена, тип кровотока ближе к магистральному, ЛСК 44 см/с. Артерии голени справа: ЗТА стеноз 60-70%, кровоток магистральный измененный, ЛСК 30см/с, МБА стеноз 60%, ЛСК 12 см/с.

Слева от ОБА снижение ЛСК с 63 см/с до 44 см/с в дистальном отделе ПБА. ПклА стеноз 70-75%, ЛСК 32 см/с, периферическое сопротивление повышено. Окклюзия ЗТА в дистальном отделе. МБА - стеноз 80%, кальциноз, ЛСК 40 см/с, ПТА - 60%, Vs 17 см/с. Отмечается положительная динамика гемодинамических параметров.

На следующий день отмечается отечность нижних конечностей, ноги на ощупь теплые, пульсацию на тыле невозможно определить из-за отечности. За время наблюдения состояние пациента с отрицательной динамикой, в виде прогрессирования почечной недостаточности, анурии, повышения уровня креатинина до 682 мкмоль/л (при поступлении 110 мкмоль/л), снижение СКФ до 10 мл/мин/1,73 м^2, резкого роста уровня КФК (до 1100 Е/л), уровня миоглобина до 1500 мкг/л. Олигоанурия (200 мл мочи за сутки).

Вопрос 7

Наиболее вероятной причиной острой почечной недостаточности в данном случае является

1. **постишемический синдром**
2. имплантированный стент-граф, в результате выключения большого аневризматического мешка из системного кровотока
3. нефротоксическое влияние контрастного препарата, введенного интраоперационно (низкоосмолярный неионный контрастный препарат, 100 мл)
4. сдавление почечных артерий аневризматическим мешком

Правильный ответ:
1 - постишемический синдром

ОБОСНОВАНИЕ

Изменения в организме возникающие после восстановления кровообращения в конечности (эмбол- или тромбэктомии) принято называть постишемическим синдромом, который имеет много общих черт с так называемым «crash-синдромом» или «синдромом жгута». Общие нарушения обусловлены попаданием в кровоток большого количества веществ, обладающих токсическим действием и заключаются в поражении всех систем и функций организма. Поступление в организм большого количества недоокисленных продуктов из очага ишемии ведет к общему ацидозу. Миоглобин из разрушенной мышечной ткани выводится почками. Миоглобинурия в условиях ацидоза способствует развитию миоглобинурического тубулярного нефроза. Развитию острой почечной недостаточности способствуют эпизоды гипотонии, которые могут сопровождать период реваскуляризации.

Клинические рекомендации Российского общества ангиологов и сосудистых хирургов. Острая ишемия нижних конечностей. 2022 г.

раздел 4.5 (1)

Вопрос 8

Оптимальной для данного пациента терапией является

1. **экстракорпоральная детоксикация**
2. реолитическая терапия ингибиторами GP IIb/IIIa
3. форсирование диуреза петлевыми диуретиками
4. антидизурическая терапия периферическим альфа адреноблоактором

Правильный ответ:
1 - экстракорпоральная детоксикация

ОБОСНОВАНИЕ

Рекомендуется у пациентов с признаками прогрессирующего ОПП при динамическом наблюдении начинать ЗПТ до появления угрожающих жизни осложнений (гиперкалиемии, выраженного ацидоза, перегрузки жидкостью или уремии) с целью их вторичной профилактики при наличии не менее одного из следующих показателей: диурез менее 200 мл за 12 часов; уровень мочевины в сыворотке крови более 30 ммоль/л; нарастающий метаболический ацидоз при pH<7,25; увеличение массы тела более 10% за счет задержки жидкости; угроза отека легких; развитие или прогрессирование внепочечных органных дисфункций) у пациентов с коморбидностью, тяжелом и крайне тяжелом состоянии, а также для быстрого удаления из циркуляции диализируемого токсического экзогенного продукта или ксенобиотика, которые могли стать причиной ОПП.

Клинические рекомендации Ассоциации нефрологов. Острое повреждение почек (ОПП), 2020 г.

раздел 3.2 (1)

Вопрос 9

На фоне проведенной терапии состояние пациента улучшилось, почечная функция восстановилась. Выписан с улучшением.

Пациенту необходимо провести контрольное визуализирующее исследование после операции через

1. 2 недели
2. 5 лет
3. **1 месяц**
4. год

Правильный ответ:
3 - 1 месяц

ОБОСНОВАНИЕ

Для пациентов, перенесших открытое хирургическое вмешательство на грудной аорте либо TEVAR первое контрольное исследование должно быть выполнено через 1 мес после операции для исключения ранних осложнений.

Клинические рекомендации Ассоциации сердечно-сосудистых хирургов России. Рекомендации по диагностике и лечению заболеваний аорты. 2017 г.

раздел 12.2 (1)

3. Вариатив

Вопрос 10

Если бы при КТ ангиографии мы бы увидели подтекание контрастного препарата в полость аневризмы из проксимального края графта, ангиографическую картину следовало бы расценить как эндолик ____ типа

1. 2a
2. 4
3. 3a
4. **1a**

Правильный ответ:
4 - 1a

ОБОСНОВАНИЕ

Классификация эндоликов

- **I тип.** Протекание крови в мешок между стенками стент-графта и аорты через проксимальные и дистальные фиксирующие части:
  A) в проксимальной части;
  B) в дистальной части;
  C) через окклюзирующие устройства в подвздошных артериях.

Justification

Клинические рекомендации Ассоциации сердечно-сосудистых хирургов России. Рекомендации по диагностике и лечению заболеваний аорты. 2017 г.

раздел 5.2.1.2 (1)

Вопрос 11

При определении подтекания 2 типа тактикой ведения пациента является

1. амбулаторное наблюдение
2. экстренная хирургическая операция
3. плановое оперативное лечение
4. **консервативное лечение**

Правильный ответ:
4 - консервативное лечение

ОБОСНОВАНИЕ

Эндолики типов I и III рассматриваются как осложнения и требуют дальнейших лечебных процедур для предотвращения сохраняющегося риска разрыва, в то время как эндолик типа II, как правило, можно вести консервативно (стратегия "выжидать и наблюдать") для выявления расширения аневризмы, кроме супрааортальных артерий аорты.

Клинические рекомендации Ассоциации сердечно-сосудистых хирургов России. Рекомендации по диагностике и лечению заболеваний аорты. 2017 г.

раздел 5.2.1.2 (1)

Вопрос 12

Скрининговым методом исследования для определения аневризмы брюшной аорты является

1. эхоКГ
2. МРТ органов брюшной полости
3. **УЗИ органов брюшной полости**
4. ЭКГ

Правильный ответ:
3 - УЗИ органов брюшной полости

ОБОСНОВАНИЕ

Ультразвуковые визуализирующие методики (ТТЭХОКГ, ЧПЭХОКГ, УЗИОБП), так же как и обзорные рентгеновские снимки, в настоящее время чаще применяются для первичных скриннговых исследований, позволяющих заподозрить или подтвердить патологию аорты. Более дорогостоящие методики визуализации, такие как мультиспиральная компьютерная томография с контрастированием играют центральную роль в подтверждении диагноза, стратификации риска и планирование открытых и эндоваскулярных вмешательств на аорте.

Клинические рекомендации Ассоциации сердечно-сосудистых хирургов России. Аневризма брюшной аорты, 2016 г.

раздел 2.4 (1)